Aus der Königlichen Universäts-Frauenklinik zu München.
(Direktor: Geheimer Hofrat Professor Dr. A. Doederlein.)

Ueber einen Fall von Nierentumor.

Ein Beitrag zur Klinik der Grawitz'schen Tumoren.

(mit einer farbigen Zeichnung).

Inaugural-Dissertation

zur

Erlangung der Doktorwürde

ACAD. LUGD. BAT. BIBL.

der

hohen Medizinischen Fakultät

der

Ludwig-Maximilian-Universität München

vorgelegt von

Felix Leeser

geboren in Rheydt (Rgbz. Düsseldorf).

Bonn 1911.

Referent:

Herr Geheimer Hofrat Professor Dr. A. Doederlein.

Gedruckt mit Genehmigung
der medizinischen Fakultät der Universität München.

Dekan:

Herr Geheimer Rat Professor Dr. O. v. Angerer.

Tag der mündlichen Prüfung:

2. Juni 1911.

Meinen lieben Eltern.

Digitized by the Internet Archive
in 2026

https://archive.org/details/IA41548308_0017

Die Ansicht von Grawitz, daß es sich bei einer nicht unerheblichen Anzahl von Geschwülsten der Niere um Tumoren handelt, deren Entstehung man auf versprengte und in die Niere eingelagerte Nebennierenkeime zurückführen muß, ist heute wohl eine Tatsache, die wir als richtig erachten dürfen, nachdem in der gesamten Literatur über die Tumoren der Niere nirgends ein stichhaltiger Beweis erbracht wird, der diese Aetiologie zu verwerfen uns berechtigt.

Wenn auch in neuerer Zeit Strübing und Zehbe die Grawitz'sche Lehre widerlegen zu können glauben, so bedarf es doch noch ausgedehnter Untersuchungen, um die Richtigkeit ihrer Behauptungen, daß die sogenannten Hypernephrome der Niere sich auf der Basis der Schrumpfniere entwickeln, sicherzustellen. Zur Zeit hält jedenfalls die Mehrzahl der Pathologen an der älteren Auffassung bezüglich der Entstehung der Grawitz'schen Tumoren fest.

Virchow war der Erste, der die Aufmerksamkeit auf diese Tumoren als auf eine besondere Gruppe von Geschwülsten gelenkt hat. Er glaubte, die Natur der für uns in Betracht kommenden Geschwülste als reine Fettgewebsgeschwülste deuten zu müssen. In seinem Werke: „Die krankhaften Geschwülste" hat er die Ansicht vertreten, daß es sich bei denjenigen Tumoren, die wir als Grawitz'sche Tumoren zusammenfassen, um eine heteroplastische Form der Fettgewebsgeschwülste handle, da ihr Sitz an einer Stelle sei, „wo Fettgewebe oder ein zur Fettsammlung angelegtes Gewebe nicht als präexistierend angenommen werden kann. Wo man ihre Entwicklung deutlicher verfolgen kann, da entstehen

sie allerdings auf dieselbe Art wie Fettgewebe überhaupt, nämlich so, daß in dem Bindegewebe zuerst eine zellige Wucherung stattfindet, und daß der neugebildete kleine Zellhaufen sich durch Aufnahme von Fett in das Innere der Zellen in einen Fettlappen verwandelt. So kommen bis kirschengroße Fettknoten an der Niere, namentlich an der Rinde vor. Sie bestehen aus vollkommen entwickeltem, mässig gefäßreichem, zuweilen lappigem Fettgewebe."

Dieser herrschenden Auffassung trat im Jahre 1883 P. Grawitz mit einer Abhandlung in Virchow's Archiv über „Die sogenannten Lipome der Niere" entgegen. Vor allem betont Grawitz, daß diese wirklichen Lipome im Sinne Virchow's außerordentlich selten sind. Viel häufiger dagegen sieht man Geschwülste, die er als die „sogenannten Lipome" bezeichnet, und von denen er sagt, daß sie sich schon makroskopisch mit unbewaffnetem Auge von den echten Lipomen durch ihre mehr weiße Farbe unterscheiden, die eher dazu berechtige, den Gedanken aufkommen zu lassen, daß es sich hier um markige Carcinome oder Sarkome handle, als daß eine Verwechselung mit Fettgewebe unterlaufen könne. Auch die Brüchigkeit und Weichheit des Gewebes müsse weit eher den Verdacht auf diese Art von Tumoren erwecken.

Noch bedeutend einleuchtender wird der Unterschied zwischen diesen „sogenannten Lipomen" und dem echten Lipom, wenn man diese fraglichen Geschwülste mikroskopisch untersucht. Allerdings gibt Grawitz zu, daß man bei schwacher Vergrößerung den Eindruck haben kann, als handle es sich um eine lipomatöse Zellwucherung. Man sieht Gruppen von großen oder kleineren Fettropfen, die erkennen lassen, daß sie den Inhalt von Zellen bilden. Außerdem sieht man rundliche oder spindelförmige An-

häufungen von kleinen Fettpartikeln, welche durchaus den durch Fettmetamorphose entstandenen Körnchenzellen entsprechen. Je reichlicher der Gehalt an fettführenden Zellen ist, umso eher kann es vorkommen, daß man von Zellen, die kein Fett enthalten, nichts zu Gesicht bekommt und dazu die Diagnose auf ein Lipom stellt. Bei starker Vergrößerung jedoch sieht man deutlich, dass diejenigen Zellen, welche kein Fett enthalten, in dichten Gruppen oft ohne eine Spur von Intercellularsubstanz, vollständig ähnlich dem Verhalten von Epithelien, an einander liegen. Robin hat bereits im Jahre 1853 einen Fall veröffentlicht, der ihn an der Fettgewebsnatur der in Rede stehenden Gebilde zweifeln lässt. Es handelt sich da um ein Geschwulst, die dicht unter der Bindegewebskapsel der Niere gelegen war, von bröckeliger und leicht zerdrückbarer Konsistenz. Sie hatte die Grösse eines Eies und war von gelblichgrauer Farbe.

Die mikroskopische Untersuchung ergab, daß es sich um eine homogene, feinkörnige Substanz handelte, welche von einzelnen oder zu Bündeln verbundenen Fasern durchzogen war. Ueber die weitere Zusammensetzung der Geschwulst sagt er, daß es sich handelte um „einen amorphen Teil und einen aus relativ wenig Bindegewebskörperchen bestehenden Abschnitt, in welch letzterem man Fetttropfen von 5—50 Mikra Durchmesser fand. Das Fett bildete die größte Masse, auch war es schwer, etwas von der amorphen Substanz zu erkennen; überdies war es fest bei der Temperatur, bei welcher der Schnitt gemacht wurde. Bald aber verflüssigte es sich bei der Zimmertemperatur und ergoß sich wie eine ölige Masse zwischen die Gläschen des Objektträgers. Diese Tatsachen zeigen, daß es sich um Fetttropfen und nicht um Fettzellen handelte. Aether

löst das Fett vollständig, ohne in dem Präparat eine Spur von der Wand gewöhnlicher Fettzellen zurückzulassen."

Woraus nun die von Robin als amorph bezeichnete Gewebspartie besteht, darüber erhält man nach Grawitz Gewissheit, wenn man aus den Präparaten durch absoluten Alkohol das Fett extrahiert und darauf die Schnitte färbt. Man sieht dann, daß nur ein ganz kleiner Teil des Fettes in spindel- oder sternförmigen Bindegewebskörpern enthalten war, daß dagegen an denjenigen Stellen, die große Tropfen enthielten, eigentümliche, polygonale oder kubische, zuweilen unregelmässig eckige Zellen zum Vorschein kommen. Die Zellen bilden für gewöhnlich Züge, die von zartem, homogenem oder leicht fibrillärem Zwischengewebe eingeschlossen sind. So kommt Grawitz zu dem Schluße, daß diese Tumoren keine echten Fettgewebsgeschwülste sein können, da sie, abgesehen von dem Inhalt ihrer Zellen, mit Fettgewebe nichts gemein haben.

Auf Grund seiner weiteren Untersuchungen über die Aetiologie dieser Gebilde stellt Grawitz fest, daß man in der Frage nach der ersten Entstehung und nach dem Ursprung der ersten polygonalen Zellen der Neubildung nicht auf das Epithel der Harnkanälchen rekurrieren kann. Die zellige Zusammensetzung des Neoplasmus ist dem der Niere fremd. Da die Struktur der Tumoren am meisten an die der Nebennierenrinde erinnert, führt Grawitz auf Grund von 6 Kriterien ihre Entstehung auf Nebennierenreste zurück und bezeichnet sie als „Strumae lipomatodes aberratae". Die Gründe, die er angibt, sind folgende:

1. Die Geschwülste liegen meistens dicht unter der Kapsel, wo abgesprengte Keime von Nebennierensubstanz nicht selten angetroffen werden.

2. Die Form der Zellen ist eine von der Gestalt der Harnkanälchen-Epithelien so durchaus abweichende, daß man mikroskopisch an jeder Stelle den Unterschied zwischen Neubildungen und Nierenparenchym klar feststellen kann.
3. Die Eigentümlichkeit, Fett in größeren Tropfen aufzunehmen, ohne daß dadurch zunächst ein Untergang der Zellen herbeigeführt wird, also eine Fettinfiltration, kommt niemals an den Epithelien der Harnkanälchen vor, ist dagegen ein ganz regelmässiger Befund bei den Zellen der Rindensubstanz in der Nebenniere. Da sich mit übrigens merkwürdiger Uebereinstimmung alle diese Tumoren bei alten Leuten vorfanden, bei denen die Rinde der Nebenniere gewöhnlich viel Fett enthält, so kann dieser Zellinhalt nur dazu beitragen, die Wahrscheinlichkeit der Abstammung von den Nebennieren noch zu erhöhen.
4. Die Geschwulst ist von dem umgebenden Nierengewebe durch eine deutliche Bindegewebskapsel, die sich durch Zellreichtum auszeichnet, getrennt.
5. In den drüsigen Abschnitten der Geschwulst sind die Zellen mehr in regelmässigen Reihen angeordnet, was dem Bilde der Nebennierenrinde entspricht. In dem zentralen Teil liegen die Zellen mehr unregelmäßig in kleinen Gruppen, wie es der Marksubstanz der Nebenniere eigen ist.
6. In einem Falle konnte Grawitz an den Gefässen der Struma eine amyloide Entartung feststellen, ebenso an denen der Nebenniere. Dagegen waren die Nierenarterien ganz frei, die Glomeruli nur äußerst schwach befallen.

Wenn wir nun betrachten, wie sich andere Autoren zu der von Grawitz beschriebenen Geschwulstform stellen, so sehen wir, daß die meisten die Angaben von Grawitz vollkommen bestätigen und ihrerseits Material liefern, welches die Annahme von Grawitz, daß es sich bei den in Frage stehenden Tumoren um entartete, versprengte Nebennierenkeime handelt, nicht unwesentlich unterstützt.

So bestätigt Strübing die Angaben von Grawitz und geht auch auf die praktische Bedeutung dieser Entdeckung ein. Er stellt fest, daß die Geschwülste meist klein bleiben, zuweilen multipel vorkommen, zuweilen degenerieren, ohne typische Symptome zu machen. Ferner können die wuchernden Geschwülste eine Niere zum Schwinden bringen. Da dann die andere Niere die Funktion der erkrankten mit übernimmt, fehlen auch hier häufig alle Krankheitserscheinungen. Die wuchernde Geschwulst kann cystisch degenerieren und in eine große blut- und fetthaltige Cyste umgewandelt werden. Hier machen sich dann die Erscheinungen eines retroperitonealen Tumors geltend. Mitunter findet man auch kleinste Partikelchen der zerfallenen Geschwulst im Harn. Endlich können die Geschwülste auch Metastasen in anderen Organen machen und unter dem klinischen Bilde einer allgemeinen Carcinosis zum Tode führen. Soweit Strübing. Löwenhardt beschreibt einen Fall, bei dem es sich um einen Nierentumor handelte, der sicherlich auch von Nebennierenkeimen abstammte. Ferner haben Ambrosius, Bennecke, Horn, Lubarsch Arbeiten veröffentlicht, die ebenfalls für die Abstammung der Grawitz'schen Tumoren von Nebennierenkeimen beweisend sein dürften. Die von Klebs, Sturm, Weichselbaum und Greenish als Adenome der Niere bezeichneten Geschwulstformen dürften kaum

mit den von Grawitz beschriebenen identisch sein. Demnach kann es einem Zweifel heute nicht mehr unterliegen, daß die von Grawitz zuerst festgestellten Momente sich auf Tatsachen stützen, die bisher noch nicht widerlegt worden sind. Wenn auch die Grawitz'schen Tumoren a priori nicht als durchaus bösartig bezeichnet werden können, so erweckt es doch den Anschein, daß wenn sie einmal eine gewisse Größe überschreiten, sie doch in der Mehrzahl der Fälle einen malignen Charakter annehmen, sodaß man es als eine Ausnahme betrachten kann, wenn in Fällen von Grawitz'schen Tumoren, wie von Manasse und Rupprecht je einer beschrieben ist, die ursprünglich benignen, adenomatösen Wucherungen gutartig bleiben, zumal da dies die beiden einzigen Fälle dieser Art sind, welche die Literatur bisher aufweist.

Solms hat eine übersichtliche Tabelle angelegt, die als eine wertvolle Vervollständigung der bereits von Askanazy gemachten Zusammenstellung angesehen werden kann. Solms hat mit den von Askanazy beschriebenen im Ganzen zweiunddreißig Fälle gesammelt, deren Zusammenstellung manches Bemerkenswerte und Interessante bietet.

Was das Alter der Patienten anbelangt, in welchem sich die angeborenen Nebennierenkeime zu einer umfangreichen Geschwulst entwickeln, so sehen wir — mit einer einzigen Ausnahme — daß das vorgerückte Lebensalter auf die Entwicklung einen entschiedenen Einfluß hat.

Es soll nicht unerwähnt bleiben, daß dieser eine Ausnahmefall, bei dem es sich um einen aus Nebennierengewebe bestehenden kindskopfgroßen Tumor der Niere bei einem 2½ jährigen Kinde handelt, der bereits oben erwähnte Fall von Rupprecht ist, den er im Jahre 1890 im Zentralblatt für Gynaekologie veröffentlicht hat.

In allen anderen Fällen sehen wir vor dem 37. Jahre einen Grawitz'schen Tumor niemals auftreten, und auch das ist noch ziemlich früh. Die meisten Fälle betreffen Patienten im Alter zwischen dem 45. und 60. Lebensjahre. Das Geschlecht scheint für die Entwicklung des Tumors ohne Belang zu sein. Ferner ist bemerkenswert, daß das Leiden fast immer einseitig auftritt. Die andere Niere ist meistens ohne wesentliche anatomische Veränderungen, was auch für die Nebennieren beiderseits fast regelmäßig zutrifft.

Doch beschreibt Grawitz in seiner grundlegenden Arbeit einen Fall, den Solms als Fall 1. seiner Tabelle aufführt, bei dem sich in der anderen (rechten) Niere drei hyperplastische Nebennierenknoten vorfanden. Grawitz selbst läßt die Frage offen, ob diese Knoten der rechten Niere als Metastasen anzusehen sind, oder „ob es sich hier, wie in anderen Fällen dieser Art, um ein gleichzeitiges Vorkommen dieser Bildung an beiden Nieren handelt, wobei nur die Geschwulst der linken Niere eine exzessive Wucherung eingegangen ist, während die anderen Keime auf der gewöhnlichen Entwicklungsstufe stationär geblieben sind."

Eine bestimmte Entscheidung zu treffen, hält Grawitz für schwierig, zumal in der Literatur mehrere Fälle beschrieben sind, bei denen beide Nieren Sitz einer Geschwulstbildung, namentlich von Sarkomen, waren, ohne daß bestimmt festgestellt werden konnte, ob es sich um metastatische Vorgänge handelte oder nicht.

Ein außerordentlich wichtiger Punkt, den die Solms'sche Tabelle klarstellt, ist der, daß die Tumoren in der Mehrzahl der Fälle zum Teil sehr ausgedehnte Metastasen in anderen Organen bildeten, die unter dem Bilde einer allgemeinen Kachexie meistens zum Tode führten.

Die Malignität der Grawitz'schen Tumoren ist mitunter eine derartig ausgesprochene, daß man wohl mit Recht behaupten kann, daß die Gefährlichkeit gewisser Formen dieser Geschwülste in keiner Weise hinter derjenigen der Sarkome und Carcinome zurücksteht. Doch ist andererseits nicht zu bestreiten, daß es Tumoren gibt, die dem von Grawitz aufgestellten Bilde makroskopisch wie mikroskopisch entsprechen, die aber niemals maligne Degeneration annehmen und das Wohlbefinden des betreffenden Individuums stören, höchstens durch ihre Größe das Gefühl der Schwere und des Druckes erzeugen. Burkhardt ist der Ansicht, daß es sich in diesen Fällen wohl stets um einfache Hyperplasien der Nebennierenkeime handelt, die den typischen Strumen der Nebenniere gleichen. Diese Ansicht erhält eine wesentliche Stütze durch einen von Manasse beschriebenen Fall, in dem es sich um eine 53jahrige Frau handelt, der ein fast mannskopfgroßer Nierentumor samt der Niere entfernt wurde. Die Patientin wurde geheilt und blieb frei von Recidiv und Metastasen. Histologisch erwies sich die Geschwulst als eine rein strumöse Nebennierenhyperplasie.

Hier drängt sich die Frage auf, warum nun in dem einen Falle die Grawitz'schen Tumoren benignen, in dem anderen Falle malignen Verlauf zeigen. Eine positive Entscheidung darüber, ob ein an sich gutartiger Tumor eine maligne Umwandlung machen kann, ist noch nicht gefallen.

Lubarsch hat die Ansicht vertreten, daß es sich bei Geschwülsten, die längere Zeit gutartig verlaufen, um dann plötzlich maligne zu entarten, von vornherein um maligne Neubildungen gehandelt hat, bei denen nur das Durchgangsstadium ungewöhnlich lange dauerte. Die malignen Nebennierentumoren scheinen diese Ansicht von Lubarsch nicht zu be-

stätigen. „Es wäre doch zum mindesten im höchsten Grade auffallend", sagt Burkhardt, „und unwahrscheinlich, wenn das Durchgangsstadium nun gerade bei fast sämtlichen Geschwülsten dieser Art so gleichmäßig wenigstens einige Jahre dauern sollte, bis sich endlich die Malignität dokumentiert. Denn wenn auch die Schnelligkeit des Wachstums und die Erscheinung der Bösartigkeit bei den einzelnen malignen Tumoren sehr variieren, so widerspricht es doch allen Erfahrungen und Tatsachen und dem Charakter der malignen Geschwülste, daß alle bösartigen Tumoren derselben Gattung gleichmäßig ein derartig langes Durchgangsstadium haben sollten. Eine von Anfang an maligne Geschwulst dürfte doch nur selten eine solche Größe und solch langsames Wachstum zeigen, bis sich ihre Malignität anatomisch und klinisch feststellen läßt, wie das hier die Regel ist. Es bleibt daher nur die einzige, mit den jetzigen Kenntnissen der Geschwulstlehre vereinbare Annahme, daß die in Rede stehenden Geschwülste anfangs gutartige, adenomatöse Neubildungen sind und daß hier tatsächlich eine maligne Umwandlung derselben erfolgt." Diese Auffassung Burkhardt's erscheint mir ziemlich einleuchtend, und stehe ich nicht an, dieselbe wenigstens für die Grawitz'schen Tumoren für zutreffend zu halten.

Die Ursache festzustellen, wodurch die Geschwülste überhaupt nach gutartigem Verlauf plötzlich maligne werden, war uns bis heute noch nicht möglich. Wenn wir von der plötzlich maligne entarteten Geschwulst sprechen, so wollen wir damit bezeichnen, daß sich der Charakter des Tumors geändert hat. So wird sich die maligne Degeneration dadurch pathologisch anatomisch dokumentieren, daß der Tumor, nachdem er bisher langsam wachsend sich gegen das umgebende Gewebe scharf absetzte,

plötzlich anfängt, sein Volumen enorm zu vergrößern, das einschließende Gewebe durchwuchert, zerstört und durch generalische Verbreitung seiner Elemente auch im übrigen Organismus weitere Schädigungen setzt.

Die Mannigfaltigkeit in der Struktur der malignen Grawitz'schen Tumoren ist eine große. Während in einigen der alveoläre Bau ausschließlich vorherrscht, überwiegt in anderen die ganz diffuse, irreguläre, zellige Wucherung oder es entstehen papilläre, adenomatöse Wucherungen; in wieder anderen treten die krebsähnlichen Zellzapfen und -nester besonders hervor. Häufig bietet ein und dieselbe Geschwulst ein buntes Durcheinander dieser verschiedenen Strukturen. Entsprechend diesen Veränderungen im Geschwulstbau verändern sich auch Form, Größe und Struktur der Zellen, sodaß sie ihre Aehnlichkeit mit der Mutterzelle verlieren können. Die große Neigung zum Zerfall und zu regressiven Aenderungen scheint nach Burkhardt in den nun massenhaft auftretenden Blutungen zu liegen, die bei den Nebennieren-Strumen der Niere so überaus häufig angetroffen werden. Der außerordentliche Gefäßreichtum macht dies ja erklärlich. Die Blutungen verursachen eine Art haemorrhagischer Erweichung des Gewebes, das Gewebe zerfällt, und es bilden sich mit Blut angefüllte cystische Hohlräume. Wenn das Geschwulstgewebe in die Gefäßbahnen einbricht, ist ferner auch noch die große Gefahr der Metastasierung gegeben. Mit dieser Neigung der Grawitz'schen Tumoren stimmt auch das Verhalten anderer Nebennierengeschwülste überein. Besonders scheinen die venösen Bahnen bei den Nebennierengeschwülsten am meisten betroffen zu werden. Untersuchungen von Manasse haben ergeben, daß Venen der einfachen Nebennierenhyperplasien selbst oft Nebennierenzellen in

großer Anzahl enthalten. Er schließt daraus, daß die Bahn in das Venenlumen offen sein muß und bei den hyperplastischen Nebennierentumoren zahlreiche Gewebselemente in den Kreislauf aufgenommen werden. Daß auch die Metastasierung der malignen Nebennierentumoren auf diese Weise, wenigstens zum Teil, vor sich geht, ist sehr wahrscheinlich.

Ferner erfolgt die Verbreitung der Geschwülste aber auch durch Fortwuchern der Geschwulstzellen in die Lymphbahnen und Saftspalten. Burkhardt macht darauf aufmerksam, daß bei den meisten Grawitz'schen Tumoren stellenweise mikroskopisch Geschwulstgewebe wahrnehmbar ist, das in die Saftspalten und feineren Gefässe der Niere entweder verschleppt oder fortgewuchert ist. Zu bemerken ist noch, daß der histologische Befund der Metastasen dem Muttergewebe gewöhnlich sehr ähnlich und daß der Typus der Nebennierenzellen oft in hohem Grade besonders in den Metastasen erhalten ist.

Was die Metastasierung im Allgemeinen betrifft, so können wir feststellen, daß sie in ihrem deletären Charakter keineswegs denen der andern bekannten malignen Nierentumoren nachsteht. Fälle wie sie von Askanazy, Löwenhardt, Strübing, Perthes und vielen Andern beschrieben worden sind, weisen Metastasierungen in solch ausgedehntem Masse auf, wie wir sie nur bei den bösartigsten Formen der Carcinome und Sarkome der Niere finden.

Eine nicht unwichtige Frage ist nunmehr, welche Stellung man den Grawitz'schen Tumoren im onkologischen System einräumen soll. Die Ansichten über diesen Punkt sind sehr geteilt. Grawitz selbst ist der Ansicht, daß die Tumoren durch den epithelialen Typus ihrer Zellen und das reichliche Stroma mehr als Carcinom anzusprechen sind, während ihr Zellreichtum und das zarte Reticulum mehr für Sar-

kome spricht. Er hält die Einreihung unter die sarkomatösen Tumoren für mehr angebracht. Ihm gegenüber glaubt Marchand den carcinomatösen Charakter mehr betonen zu müssen. Benecke wiederum, von der Ansicht ausgehend, daß die spezifische Nebennierenzelle später sarkomatös wird, hält die Geschwülste zweifellos für echte Sarkome. Lubarsch hält weder das rein morphologische, noch das rein histogenetische Einteilungsprinzip für ausreichend und macht den Vorschlag, die Tumoren als „Geschwülste vom Typus der Nebenniere mit oder ohne destruierenden Charakter" zu bezeichnen. Wenn wir die Literatur durchgehen, finden wir auf der einen Seite Autoren wie Manasse, Klebs, Chiari, Burkhardt, Busse, Albarran und Hollen, welche die Grawitz'schen Tumoren der Klasse der Carcinome und Epitheliome zuteilen, während auf der anderen Seite Ziegler, Löwenhardt, Ambrosius und Albrecht dieselben als Sarkome bezeichnen.

Andere Autoren, wie Birch-Hirschfeld wollen ganz unentschieden lassen, welcher Geschwulstkategorie diese Tumoren unterzuordnen sind.

Unsere Kenntnis über die Aetiologie der benignen und malignen Neoplasmen ist heute nicht viel weiter gekommen, und es erscheint fraglich, ob sich auf Grund vieler Tatsachen das histogenetische Einteilungsprinzip überhaupt wird weiter durchführen lassen. Soviel scheint doch festzustehen, daß sich die Grawitz'schen Tumoren bei dieser Einteilung kaum unterordnen lassen, indem sie teils carcinomatösen, teils mehr sarkomatösen Charakter an den Tag legen.

Die ziemlich ausgiebige Literatur über die pathologisch-anatomische Seite der Grawitz'schen Tumoren ist schon ein deutlicher Beweis dafür, welches große

Interesse diese Neoplasmen nach dieser Richtung hin wecken. Für den Kliniker, dem die Ergebnisse der Pathologie erst die Grundlage für sein therapeutisches Handeln bieten, ist es nun außerordentlich schwierig, intra vitam mit Sicherheit die Diagnose auf Grawitz-Tumor zu stellen. Selbst unsere verfeinerte Untersuchungstechnik hilft nicht über gewisse Schwierigkeiten hinweg, und das Ergebnis unserer Untersuchung wird sich mit mehr oder weniger Wahrscheinlichkeit im günstigsten Falle wohl darauf beschränken müssen, festzustellen, daß es sich bei den betreffenden Patienten um einen benignen oder malignen Tumor handelt, der von der Niere ausgeht.

Bevor ich auf die Einzelheiten des klinischen Bildes eingehe, sei mir gestattet, einen kurzen Ueberblick über die Untersuchungsmethoden und -technik der Nieren zu geben.

Für die Erkennung der Nierenkrankheiten überhaupt spielt die mikroskopische und chemische Untersuchung des Harnes die Hauptrolle. Leider sind jedoch die Ergebnisse der Harnuntersuchung gerade bei Tumorenbildung innerhalb der Niere doch nicht so bedeutend, wie man sie bei einem derartig eingreifenden Prozeß vermuten sollte. Die Entscheidung, welche Niere erkrankt ist und ob die Funktionsfähigkeit der anderen genügt, wird uns durch die Cystoskopie und den Ureterenkatheterismus relativ leicht gemacht. Die in neuerer Zeit wieder eingeführten Farbstoffprüfungen geben uns nur Aufschluß über das Vorhandensein einer Niere, nicht auch über ihre Funktionstüchtigkeit.

Bei starken Blutungen aus den Harnausführungsgängen kommt die Untersuchung mit dem Separateur nach Chatélen-Luys in Betracht.

Zufriedenstellende Resultate bekommt man auch, wenn man, nachdem die Blutung sistiert, wie Berg-

mann es für die Pyonephrose angibt, die Cystoskopie mit der Nierenpalpation verbindet. Am günstigsten für die Sicherstellung der Diagnose ist es, wenn es gelingt, das Sekret beider Nieren getrennt aufzufangen. Bier, Silbermann, Weid, Hegar u. a. ermöglichen dies, indem sie den einen Ureter von außen her fest komprimieren. Eine andere Methode wird von Simon, Grünfeld, Harrison, und Joersen angegeben und besteht darin, daß die beiden Ureteren getrennt katheterisiert werden.

Israel hat in letzter Zeit auf die Gefahren, die aus dem Ureteren-Katheterismus entstehen, vor allem auf die Infektion der Ureteren und Nieren, aufmerksam gemacht und rät von dieser Methode dringend ab. Es soll noch kurz erwähnt werden, daß die Gefrierpunktsbestimmung des Harnes und des Blutes nach Kümmel oft wertvolle Fingerzeige für die therapeutische Indikation gibt. Die Probepunktion, die früher viel empfohlen wurde, wird neuerdings wegen der nicht unerheblichen Gefahren, die niemals von vornherein auszuschließen sind, nur im Notfalle ausgeführt. Eher mag es noch gestattet sein, durch Freilegung der Niere sich ein klares Bild über den Sitz und die Art der Erkrankung zu machen. Eine für die Diagnostik der „chirurgischen Nierenerkrankungen“ — nur um solche handelt es sich hier — unerläßliche Untersuchungsmethode ist die Palpation der gesamten Bauchorgane. Um zu zuverlässigen Resultaten zu gelangen, ist jedoch eine große Uebung notwendig, zumal, da durch die jeweiligen Verhältnisse — es sei nur an sehr fettreiche Bauchdecken erinnert — die Palpation außerordentlich erschwert werden kann. Israel empfiehlt diese Untersuchungsmethode sehr. Er gibt uns auch für die Untersuchung der Niere wertvolle Anhaltspunkte. So läßt er den Patienten in halbe Seitenlage bringen

und führt die Palpation bimanuell aus und zwar so, daß bei ruhiger Atmung die Spitze des Zeige- und Mittelfingers der den Bauchdecken vorne aufliegenden Hand ganz langsam unter den Rippenbogen einzudringen sucht, während die hinten liegende Hand gleichzeitig unter dem Rande der letzten Rippe auf die Lumbalgegend einen nach vorwärts gerichteten Druck ausübt. Indem die Hand am Rippenbogen bei jeder Exspiration tiefer eindringt, verhindert sie die bei der Inspiration herabtretende Niere am Zurückgehen während der Exspiration.

Wenn es uns nicht durch Zufall gelingt, im Harn Geschwulstpartikel nachzuweisen, die uns mikroskopisch den histologischen Bau einer Nierengeschwulst zu erkennen geben, wird es fast immer unmöglich sein, mit Sicherheit mehr zu diagnostizieren, als daß es sich um einen Tumor handelt, der mit großer Wahrscheinlichkeit von der Niere seinen Ausgang nimmt. Selbst wenn wir auf Grund der histologischen Untersuchung der Geschwulstpartikelchen im Harn die sichere Diagnose auf ein Sarkom, Carcinom oder einen Grawitz'schen Nierentumor stellen, wird insofern damit wenig gewonnen sein, als der Durchbruch in das Nierenbecken uns regelmäßig anzeigt, daß das Wachstum des Tumors bereits einen derartig deletären Charakter angenommen hat, daß der therapeutische Eingriff nunmehr höchstens noch als eine palliative Maßnahme anzusehen ist.

Es fehlt uns eben vollkommen die unbedingte Möglichkeit einer Frühdiagnose. Daß die zu überwindenden Schwierigkeiten für eine frühzeitige Diagnose außerordentliche sind, wird uns nicht länger zweifelhaft erscheinen, wenn wir nunmehr zu der Betrachtung der Symptome übergehen, welche die Tumoren der Nieren machen.

In der ganzen einschlägigen Literatur finden wir die Bemerkung, daß die Entwicklung der malignen Nierentumoren eine sehr schleichende ist. Damit ist schon ausgedrückt, daß die bösartigen Nierengeschwülste in ihrem Frühstadium wenig oder gar keine Symptome machen. Zwei Symptome sind es vor allen Dingen, die den Patienten zum Arzt führen: Erstens die Haematurie und zweitens der fühlbare Tumor. Was die Haematurie anbelangt, so kann dieselbe von sehr verschiedener Intensität und Häufigkeit sein. Während sie mitunter so gering ist, daß sie dem Harn nur ein leicht rötliches Aussehen gibt, kann sie andererseits manchmal so stark sein, daß sie zu schwerster Anaemie führt. Im Harn finden sich auch nicht selten wurmförmige Blutgerinsel als Ausgüsse des Ureters. Auch zu Verstopfungen des Harnleiters durch Gerinsel kann es kommen. Der Tumor kann sehr verschiedene Größe zeigen. Nicht selten findet man bei der Palpation Tumoren, die kindskopfgroß sind. Nach seiner histologischen Beschaffenheit, dem Vorhandensein von Blutungen und Erweichungen fühlt er sich härter oder weicher an. Die Oberfläche kann glatt oder höckerig sein. Meist ist er, abgesehen von einer geringen respiratorischen Verschieblichkeit, unbeweglich, es sei denn, daß es sich um einen jener seltenen Tumoren handelt, die sich in einer Wanderniere entwickeln. Ueber das Vorkommen von Geschwulstpartikeln im Harn ist bereits oben gesprochen worden. Doch handelt es sich hier um ein Symptom, das nur in den allerseltensten Fällen uns die Diagnose sicherstellt. Die Schmerzen, welche diese Geschwülste machen, sind auffällig gering, wenn sie überhaupt vorhanden sind und derartig unbestimmt, daß sie im allgemeinen klinisch wenig verwertbar sind. In einem Teil der Fälle sind es dumpfe Schmerzen in

der Nierengegend, in einem anderen Teil unbestimmbare, nicht lokalisierte, ziehende Bauchschmerzen. Mitunter haben die Patienten auch das Gefühl des Druckes und der Schwere im Unterleib. Auch Seitenstechen wird als Symptom angegeben. Im weiteren Verlaufe — oft aber recht spät — entwickelt sich dann Kachexie.

Durch Druck der Geschwulstmassen auf die Gefäße können Oedeme an den Extremitäten, Ascites und Varicocele entstehen. Auch Neuralgien durch Druck des Tumors auf Nervenstämme sind zahlreich beobachtet worden.

Wenn wir nun alle diese Symptome in Bezug auf ihre Wertung für die Frühdiagnose kritisch beleuchten, so werden wir leider feststellen müssen, daß sie keineswegs uns instandsetzen, im noch nicht progressiven Stadium in der Mehrzahl der Fälle ein malignes Neoplasma in der Niere, geschweige denn einen Grawitz'schen Tumor zu diagnostizieren.

Das Hauptsymptom, die Haematurie, wird analog dem Auftreten von Geschwulstpartikelchen im Harn, erst in dem Stadium auftreten, wo die Geschwulstmassen bereits in die Gefäßbahnen eingebrochen sind, oder die Gefäße, die mit dem schnelleren Wachstum der Geschwülste keinen Schritt halten können, zum Bersten gezwungen werden. Eher wäre noch der Tumor an und für sich geeignet, uns eine frühzeitige Diagnose zu ermöglichen. Doch haben wir bereits oben darauf hingewiesen, daß die Grawitz'schen Tumoren, wenn sie eine bestimmte Größe überschritten haben, in der überwiegenden Mehrzahl der Fälle bereits maligne degeneriert sind. Dies ist gewöhnlich dann der Fall, wenn der Tumor durch seine Größe den Patienten auf sein Vorhandensein aufmerksam macht. Einen welch schleichenden Verlauf gerade die Strumen der Niere nehmen,

dafür bietet ein Fall ein glänzendes Beispiel, der in der chirurgischen Poliklinik in Jena zur Beobachtung kam. Grohé hat diesen Fall veröffentlicht. Es handelte sich um eine 53 Jahre alte Frau, die, abgesehen von einem früheren Gelenkrheumatismus, immer gesund gewesen zu sein angab. Im Dezember 1899 stieß die Patientin mit dem Kopf gegen eine Türkante, worauf am tuber frontale eine erbsengroße Geschwulst auftrat. Diese Geschwulst war bis Mai 1900 derartig rapid gewachsen, daß sich die Patientin ihretwegen in chirurgische Behandlung begab. In der Klinik konstatierte man eine gänseeigroße Geschwulst oberhalb des rechten Orbitalrandes, die sich prallelastisch anfühlte. Median von diesem Tumor ein zweiter, kirschkerngroßer von derselben Konsistenz. Bei der weiteren Untersuchung fand man einen massiven Tumor im Bereich der rechten Niere, der vom Rippenbogen bis fast zur crista ossis ilei reichte. Kurz nach der Operation des Stirntumors, der die Schädeldecke bereits zerstört hatte, ging die Patientin zu Grunde. Die Sektion ergab u. a. einen Nierentumor von 20 cm Länge und 11 cm Dicke. Von dem weiteren Befund ist für uns noch von Interesse zu erfahren, daß es sich um einen Grawitz'schen Tumor handelte und die Kopfgeschwulst eine Metastase dieses Tumors darstellte, wie die mikroskopische Untersuchung feststellte. Das Lehrreiche dieses Falles besteht nun darin, daß die Patientin von dem Vorhandensein des Nierentumors absolut nichts wußte, ein Beweis dafür, daß selbst ein Grawitz'scher Tumor von großer Ausdehnung, ein Tumor, der schon weitgehende Metastasen gemacht hat, vollkommen symptomlos verlaufen kann.

Auch Perthes weist darauf hin, daß sich gerade die Strumen der Niere durch ihr symptomloses Entstehen auszeichnen. Er sagt mit Recht: „Wenn die

erste Nierenblutung dem Patienten verriet, daß er krank war, dann war meist schon ein recht beträchtlicher Tumor da."

Daß nun andererseits doch wieder benigne Grawitz'sche Tumoren bestehen können, die sich durch ihre Größe symptomatisch bemerkbar machen, beweist der schon oben angeführte Fall, den Manasse mitgeteilt hat. Aus der Anamnese dieses Falles scheint es mir von Bedeutung zu erwähnen, daß Haematurien nicht bestanden haben.

Die eben fühlbaren Tumoren für die frühzeitige Diagnose verwerten zu wollen, scheint insofern illusorisch, als die Patienten in 9/10 der Fälle erst auf ihr Leiden aufmerksam werden und zum Arzt kommen, wenn das günstigste Stadium für den therapeutischen Eingriff vorbei ist.

Daß die übrigen angeführten Symptome für eine Frühdiagnose nicht in Betracht kommen können, liegt auf der Hand.

Die Differentialdiagnose gegenüber anderen Abdominaltumoren wird im allgemeinen nicht auf Schwierigkeiten stoßen. Wenn der Arzt erst einen Tumor konstatiert hat, so wird sich in den meisten Fällen nach der Israel'schen Palpationsmethode, wenn der Tumor von der Niere seinen Ursprung nimmt, dieser Zusammenhang nachweisen lassen. Doch scheint es, als ob die Neoplasmen der Niere dann schwerer zu diagnostizieren sind, wenn sie sich im mittleren und oberen Drittel der Niere befinden; auch ist es nicht allzu selten, daß Geschwülste, die von der Niere ausgehen, besonders wenn sie eine sehr weiche oder prallelastische Konsistenz haben, mit paranephritischen Abscessen oder Ovarialkystomen verwechselt werden. Bei dem variablen Symptomenkomplex der Nierenstrumen, der nur in seltenen Fällen direkt auf die Niere als Sitz der Erkrankung hinweist, ist eine solche Verwechslung erklärlich.

Es ist schon auf die Schwierigkeit hingewiesen worden, die uns die genaue Diagnose der Nierentumoren auch im Spätstadium macht. Der klinische Verlauf des Nierensarkoms, des Nierenkarzinoms und des Grawitz'schen Nierentumors ist ein so wenig abweichender, daß man daraus keine differentiell-diagnostischen Schlüsse ziehen kann. Intermittierende Haematurien, die man als für den Grawitz'schen Tumor charakteristisch hervorheben zu müssen glaubte, haben für die Differenzial-Diagnose dadurch an Wert eingebüßt, daß man sie, wenn auch sehr selten, bei reinen Nieren-Karzinomen und -Sarkomen beobachtet hat.

So werden wir eingestehen müssen, daß uns in der überwiegenden Mehrzahl der Fälle erst die Autopsie über die wahre Natur des Leidens aufklärt.

Bevor wir auf die Prognose und Therapie der Grawitz'schen Tumoren eingehen, sei es mir gestattet, hier einen Fall mitzuteilen, der in der hiesigen Universitäts-Frauenklinik (Geh. Hofrat Prof. Dr. Doederlein) zur Behandlung gelangte:

Krankengeschichte:

Marie U. 63 Jahre alt, Schmiedwitwe aus R. — Sie wurde am 2. Juni 1910 von ihrem Hausarzt in die Klinik geschickt. In einem beigegebenen Schreiben empfiehlt der Arzt die Patientin zur Operation, nachdem er rechts vom Uterus einen faustgroßen, unebenen, sich höckerig anfühlenden Tumor festgestellt hat, von dem er auf Grund seiner Untersuchung annimmt, daß er vom rechten Ovarium seinen Ausgang nimmt.

Die Anamnese ergibt, daß der Vater der Patientin an einem Schlaganfall, die Mutter an Bauchwassersucht gestorben ist. Vier Geschwister starben an einer der Patientin unbekannten Ur-

sache, ein Bruder an Tuberkulose; ein Bruder lebt. Außer einer Rippenfellentzündung vor fünf Jahren will Patientin immer gesund gewesen sein, nie eine ernstliche Erkrankung durchgemacht haben. Die Patientin war 17 Jahre verheiratet und hat 8 mal geboren. 4 Kinder leben und sind gesund. Die Wochenbette verliefen normal. Weiter gibt die Kranke an, daß ihre erste Menstruation im 15. Lebensjahre aufgetreten sei. Die Menstruation sei immer regelmäßig und mittelstark gewesen und habe 3—4 Tage gedauert. Seit 18 Jahren sistiere jede Genitalblutung.

Stuhlbeschwerden hatte die Patientin nie. Auch das Wasserlassen hat der Kranken nie Beschwerden gemacht. Blut im Stuhl oder Harn ist nie bemerkt worden.

Von einer Abmagerung glaubt Patientin nichts bemerkt zu haben. Auf die Frage nach ihren jetzigen Beschwerden gibt Patientin an, daß sie seit vier Monaten einen Druck in der rechten Seite des Unterleibes verspüre. Bei Druck auf den Unterleib habe sie auch geringe Schmerzen. Sie habe selbst eine Geschwulst festgestellt und glaube, daß diese in der letzten Zeit stärker gewachsen sei.

Status praesens.

Konstitution: ältere Frau von mäßigem Ernährungszustand.

Herz und Lungen: ohne Besonderheiten.

Brüste: atrophisch.

Leib: schlaff.

Vulva und Vagina: ohne Besonderheiten.

Uterus: Antiflektierter, seniler kleiner Uterus von derber Konsistenz. Rechts neben dem Uterus ein über faustgroßer Tumor. Der Tumor

fühlt sich knollig an, ist unbeweglich und zeigt stellenweise leichte Fluktuation.

Tuben, Ovarien und Adnexe sind frei.

Blase: ohne Besonderheiten.

Harn: kein Eiweiß, kein Zucker, kein Blut.

Gewicht: 49,0 kg.

Diagnose: Da sich bei wiederholter Untersuchung die Ovarien von dem Tumor abgrenzen lassen, kann die erste Diagnose des Hausarztes nicht bestätigt werden. Auch ein Zusammenhang der Leber mit dem Tumor ist nicht festzustellen. Dagegen läßt die Palpation der Niere vermuten, daß der Tumor mit ihr in Zusammenhang steht. Mit der Wahrscheinlichkeitsdiagnose eines Tumors der rechten Niere kommt die Patientin am 6. Juni zur Operation.

Operation: (Geh. Rat Prof. Dr. Doederlein.)

In Aether-Chloroform-Narkose wird bei Beckenhochlagerung mit einem Längsschnitt das Abdomen eröffnet. Das Peritoneum ist ohne Besonderheiten; kein Ascites, keine Eventration.

Nach Eröffnung der Bauchhöhle erweist es sich, daß der Tumor von der rechten Niere seinen Ausgang nimmt. Transperitoneales Vorgehen. Exstirpation des Tumors samt der Niere. Naht des Peritoneums. Schluß der Bauchhöhle durch fortlaufende Catgutnähte und vier fils de Florence.

Nach der Operation trat kein Erbrechen und Fieber auf. Die Temperaturen sind andauernd normal. Der Urin geht spontan ab und ist frei von pathologischen Bestandteilen. Vom dritten Tage an steht Patientin täglich etwas auf. Ihr Allgemeinbefinden ist ein sehr gutes. Nach drei Wochen wird die Patientin als geheilt entlassen, ohne daß sich ein

Recidiv bemerkbar macht und befindet sich Patientin bis heute wohlauf.

Die Untersuchung der exstirpierten Niere zeigt makroskopisch einen Tumor, der mit Ausnahme des oberen Drittels die ganze Niere einnimmt. Die Geschwulst einschließlich des restierenden Nierengewebes hat eine Länge von 18 cm, eine Breite von 9 cm und ist 5 cm dick. Der Tumor selbst ist von weicher Konsistenz und vom restierenden Nierengewebe durch eine Kapsel scharf abgesetzt.

Die Farbe der erweichten Geschwulstmassen ist grau-gelblich. Das Nierengewebe ist als solches gut zu erkennen. Die Rinde ist etwas verschmälert, die Zeichnung aber noch recht deutlich. Das Nierenbecken ist frei von makroskopischen Veränderungen. Die Nieren-Arterie und -Vene sind von Geschwulstmassen frei. Keine Thromben.

Bei der mikroskopischen Untersuchung (s. Zeichnung) repräsentiert sich der Tumor als aus einzelnen umschriebenen Partien zusammengesetzt, die durch bald mehr, bald weniger reichliches Stroma von einander abgegrenzt sind. Die Struktur in den einzelnen Teilen des Tumors ist keineswegs überall die gleiche. Während im Zentrum der papilläre Bau vorherrscht, ist in den peripheren Partien die mehr adenomatöse Anordnung der Zellen unverkennbar. Die Zellen erscheinen dort nach Art der Epithelien um ein Lumen angeordnet, so daß der Tumor an diesen Stellen vollkommen den Eindruck eines Adenoms macht.

Die Geschwulstmasse besteht aus großen polygonalen Zellen, die verschieden groß sind und tropfig vacuolisiert erscheinen.

Der Zellkern, der im Verhältnis zur Zellgröße klein erscheint, ist gut gefärbt. Die Zellgrenzen

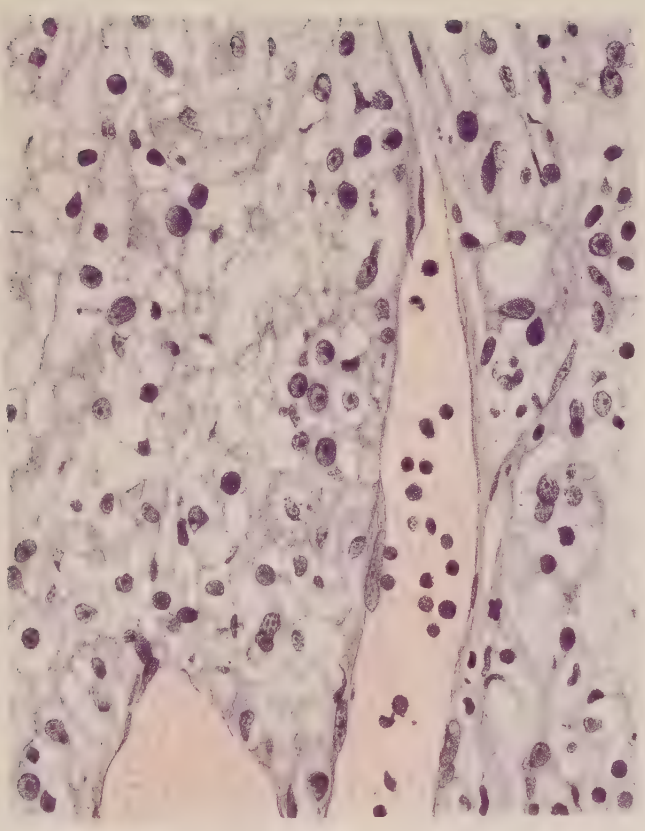

Mikroskopisches Bild des Tumors
bei starker Vergrößerung.

sind größtenteils sichtbar. Während bei einem Teil der Zellen diese mit Fett angefüllt erscheinen, tritt bei einem anderen Teile der Fettgehalt weniger deutlich hervor. In vielen Zellen läßt sich überhaupt kein Fett nachweisen. Auffallend ist ferner das überaus reichliche Vorhandensein von Gefäßen bezw. Capillaren, die teilweise mit Blut vollgepfropft, teilweise absolut leer sind. Die Zwischensubstanz besteht aus feinstem bindegewebigen Stroma, dessen Verteilung innerhalb der Geschwulst auch nicht gleichmäßig ist. So finden wir die fibröse Substanz im zentralen Teil des Tumors deutlicher ausgeprägt als in dem peripherischen Abschnitt.

In Bezug auf seine Umgebung ist der Tumor absolut scharf abgesetzt. Die schon makroskopisch sichtbare Kapsel ist auch mikroskopisch die Scheidewand zwischen Tumor und Niere. Weder in der Kapsel, noch auch in dem restierenden Nierengewebe findet sich eine Stelle, die Zellen von der Art der Geschwulstzellen aufweist. Die Kapsel selbst besteht aus fibrillärem Bindegewebe mit vereinzelten Resten von untergegangenem Nierenparenchym.

Die Niere selbst zeigt nur in der Nähe der Geschwulstkapsel leichte Veränderungen, indem hier das Nierenparenchym wie zusammengepreßt erscheint. Wenn man ferner von einer unwesentlichen Erweiterung einzelner Harnkanälchen in einem Bezirk des Markkegels absieht, ist an dem Nierenrest etwas abnorm pathologisches nicht festzustellen.

Dieser Befund wäre nun ohne weiteres dem entsprechend, wie wir ihn beim Hypernephrom antreffen, so vor allem die scharfe Abgrenzung des Tumors von der Umgebung, seine Lage unter der Nierenkapsel, der Gefässreichtum, der Zellinhalt und schließlich das Verhältnis der Zellen zum Zwischengewebe. Was sich nun aber sehr schwer in das

Bild eines Grawitz'schen Tumors einreihen lässt, ist der ausgesprochene papillär-adenomatöse Charakter der Geschwulst. Während man auf Grund der Zellanordnung allein nun geneigt sein könnte, die Geschwulst nicht für ein Hypernephrom zu halten, ist andererseits die Gestalt und der Charakter der Zellen so übereinstimmend mit demjenigen Befund, den wir beim Grawitz'schen Tumor zu sehen gewohnt sind, daß wir auch hier wohl die Diagnose auf ein Nebennieren-Adenom der Niere zu stellen berechtigt sind, bei dem in diesem speziellen Fall mehr der papillär-adenomatöse Charakter ausgeprägt erscheint. Zu entscheiden, ob der Tumor vom pathologisch-anatomischen Standpunkt aus betrachtet als gut- oder bösartig anzusprechen ist, dürfte schwer möglich sein, da zwar die scharfe Abgrenzung des Tumors von seiner Umgebung ihn benigne erscheinen lässt, jedoch mit Rücksicht auf die verworrene Struktur des Tumorgewebes selbst auch ein maligner Charakter nicht ausgeschlossen werden darf.

Soviel über den pathologisch-anatomischen Befund.

Wenden wir uns nunmehr der Prognose unseres Falles zu, so glaube ich, daß zu hoffen ist, daß hier die Radikaloperation eine vollkommene Heilung bewirkt hat. Wenigstens ist bis heute — 3/4 Jahre nach der Operation — ein Recidiv nicht aufgetreten, vielmehr erfreut sich die Patientin des besten Wohlseins.

Was die Aussicht auf den Krankheitsverlauf der Nierentumoren im allgemeinen anbelangt, so wird sie nach dem oben Gesagten wohl meist eine zum mindesten zweifelhafte sein. Denn wenn auch die Radikaloperation in einigen Fällen gute Resultate liefert, so sind diese Fälle doch sehr vereinzelt. Nicht die Operationstechnik ist es, die an dem

Mißerfolge schuld ist. Denn die Resultate derjenigen operierten Fälle, in denen eine Radikaloperation noch möglich war, sind recht zufriedenstellend. Die Unmöglichkeit der Frühdiagnose ist es, die bei jedem therapeutischen Eingriff wegen eines diagnostizierten Nierentumors die Prognose trübt. Denn zu der Zeit, wo wir auf Grund unserer heutigen Hilfsmittel in der Lage sind, einen Nierentumor festzustellen, können wir in der Regel annehmen, daß es sich um einen Tumor handelt, der bereits auf die Umgebung übergegriffen, ja vielleicht schon in den entferntesten Organen zu Metastasierungen geführt hat. Warum die Frühdiagnose so erschwert ist, ist bereits oben gesagt worden. Es ist nun der Frage noch näher zu treten, ob die Sarkome und Carcinome einerseits und die Grawitz'schen Tumoren andererseits, prognostisch verschieden zu bewerten sind. Ich möchte diese Frage mit Rücksicht auf unseren Fall bejahen.

Während die Nierensarkome und -Carcinome sich immer durch die Blutung bemerkbar machen, während es ferner kein Sarkom oder Carcinom der Niere gibt, das ohne die Haematurie verläuft, gibt es andererseits Hypernephrome der Niere, die, trotzdem sie dem Patienten anderweitige subjektive und objektive Beschwerden machen, hinterher noch lange Zeit benötigen, bis sie den Durchbruch in das Nierenbecken und die Ureteren bewerkstelligt haben.

In der Literatur sind bisher nur zwei Fälle berichtet, in denen nach Radikaloperation von Grawitzschen Tumoren vollkommene Heilung eingetreten ist. Es ist sehr auffallend, daß in beiden Fällen niemals eine Haematurie beobachtet wurde. Der eine Fall ist der von Rupprecht beschriebene, bei dem er durch Radikaloperation einen kindskopfgroßen Nierentumor mit der Niere bei einem 2½jährigen Kinde entfernte, während der andere Fall von

Manasse veröffentlicht worden ist. Hier wurde einer 53jährigen Frau ein mannskopfgroßer Nierentumor entfernt. In beiden Fällen wurde durch die histologische Untersuchung ein Grawitz'scher Tumor festgestellt, der, ohne Metastasen zu machen, sich auf die Niere beschränkt hatte.

Vergleichen wir mit diesen beiden Fällen den unsrigen: 63jährige Frau mit faustgrossem Tumor der rechten Niere. Keine Haematurie. Nach Radikaloperation vollkommene Heilung.

Eine weitere Uebereinstimmung besteht ferner darin, daß in allen drei Fällen der Tumor, vom histologischen Standpunkt aus betrachtet, mehr oder weniger ausgeprägt adenomatösen Charakter zeigte.

Diese Uebereinstimmung der Fälle ist zum mindesten sehr merkwürdig. Es ist natürlich nicht möglich, auf Grund dieser wenigen Krankengeschichten bezw. pathologisch-anatomischen Befunde einen Schluß zu ziehen etwa derart, daß alle Fälle von Nierentumoren, bei denen eine Haematurie nicht auftritt, als Grawitz'sche Tumoren aufzufassen sind und zwar als solche, welche für die Radikaloperation eine günstigere Prognose bieten. Das müßte erst an ausgedehnterem Material festgestellt werden.

Andererseits ist jedoch die Möglichkeit nicht von der Hand zu weisen, daß es vielleicht auf Grund von Beobachtungen nach dieser Richtung hin gelingen kann, aus der klinisch so schwer differenzierenden Gruppe der Nierentumoren Geschwulstformen abzugrenzen, die in Bezug auf die Radikaloperation prognostisch günstiger beurteilt werden dürfen.

Ueber die Therapie ist nur noch zu sagen, daß sie, dem jetzigen Standpunkte der Medizin entsprechend, immer eine chirurgische sein muß. Es muß hierbei dem Operateur überlassen bleiben, ob er im einzelnen Falle ein extra- oder transperitoneales

Vorgehen für zweckmäßiger hält. Im allgemeinen dürfte jedoch ein transperitoneales Verfahren vorzuziehen sein, da bei dieser Operation dem Operateur ein größeres Gesichtsfeld zur Verfügung steht und auch das Verhalten der Geschwulst zu den Abdominalorganen bei dieser Methode mit größerer Sicherheit festgestellt werden kann.

Zum Schlusse ist es mir eine angenehme Pflicht, Herrn Geheimen Hofrat Professor Dr. Doederlein für die Anregung zu dieser Arbeit und die Uebernahme des Referates meinen verbindlichsten Dank auszusprechen. Desgleichen fühle ich mich Herrn Professor Dr. Baisch, der mich bei meiner Arbeit in liebenswürdigster und bereitwilligster Weise unterstützte, zu großem Danke verpflichtet.

Literaturangabe.

1. **Albarran:** Annales des maladies des org. genito-urinales 1897.
2. **Albrecht:** Inaugural-Dissertation. Greifswald 1890.
3. **Ambrosius:** Beiträge zur Lehre von den Nierengeschwülsten. Inaug.-Dissertation. Marburg 1891.
4. **Askanazy:** Die bösartigen Geschwülste der in der Niere eingeschlossenen Nierenkeime. — Zieglers Beiträge zur pathologischen Anatomie. Bd. XIV. S. 33.
5. **Benecke:** Zur Lehre von der Versprengung von Nebennierenkeimen in die Niere nebst Bemerkungen zur allgemeinen Onkologie. — Zieglers Beiträge zur pathologischen Anatomie. Bd. IX. Heft 3.
6. **Birsch-Hirschfeld:** Lehrbuch der pathologischen Anatomie. 1894.
7. **Borst:** Die Lehre von den Geschwülsten. Bd. II. S. 785.
8. **Burkhardt:** Die klinische und pathologische anatomische Stellung der malignen Nebennierenadenome der Niere. — Deutsche Zeitschrift für Chirurgie. Bd. 55. Seite 91.
9. **Busse:** Virchow's Archiv. Bd. 157. S. 346.
10. **Chiari:** Zeitschrift für Heilkunde. 1884.
11. **Dagonet:** Beiträge zur pathologischen Anatomie der Nebennieren des Menschen. Patholog. Institut zu Prag.
12. **Freyer:** Zur Kenntnis der von versprengten Keimen der Nebenniere ausgehenden Abdominalgeschwülste. Inaugural-Dissertation. Kiel 1900.
13. **Gatti:** Ueber Nierengeschwülste. — Zeitschrift für klinische Medizin. Bd. 44. S. 1.

14. **Grawitz:** Die sogenannte Lipome der Niere. – Virchow's Archiv. Bd. 93. S. 39.
15. **Grawitz:** Die Entstehung von Nierentumoren aus Nebennierengewebe. — Langenbeck's Archiv Bd. 30. Heft 4.
16. **Grohé:** Unsere Nierentumoren in therapeutischer, klinischer und pathologisch-anatomischer Beleuchtung. Deutsche Zeitschrift für Chirurgie Bd. 60, S. 1 ff.
17. **v. Hansemann:** Ueber Nierengeschwülste. — Zeitschrift für klinische Medizin. Bd. 44. S. 1.
18. **Hollen:** Inaugural-Dissertation. Greifswald 1890.
19. **Horn:** Beiträge zur Histogenese der aus aberrirten Nebennierenkeimen entstandenen Nierengeschwülste. — Vichow's Archiv Bd. 126. S. 19.
20. **Israel:** Ueber bimanuelle Palpation der Nieren. Deutsche Medizinische Wochenschrift 1889.
21. **Israel:** Chirurgische Klinik der Nierenkrankheiten. Berlin 1901.
22. **Israel:** Therapeutische Erfahrungen über Ureteren-Katheterismus.
23. **Klebs:** Handbuch der pathologischen Anatomie.
24. **Küster:** Chirurgie der Nieren. – Deutsche Chirurgie von Billroth und Lücke. Brief 528.
25. **Leopold:** Mannskopfgroße Blutcyste der linken Niere. — Archiv für Gynaekologie. Bd. XIX, S. 129.
26. **Loewenhardt:** Deutsche Zeitschrift für Chirurgie. Bd. XXVIII.
27. **Lubarsch:** Beiträge zur Histologie der von Nebennierenkeimen ausgehenden Nierengeschwülste. — Virchow's Archiv. Bd. 135. S. 149.
28. **Lubarsch:** Ergebnisse der allgemeinen Pathologie und speziellen pathologischen Anatomie. Bd. II.

29. **Manasse:** Virchow's Archiv Bd. 133.
30. **Manasse:** Virchow's Archiv Bd. 145.
31. **Marchand:** Festschrift für Virchow 1891.
32. **Müller:** Virchow's Archiv. Bd. 145. S. 339.
33. **Neumann:** Carcinom des Larynx und Grawitzsche Tumoren der Nieren. Dissertation. München 1905.
34. **De Paoli:** Beiträge zur Kenntnis der primären Angiosarkome der Niere. — Ziegler's Beiträge zur pathologischen Anatomie. Bd. 8. S. 141.
35. **Perthes:** Ueber Nierenexstirpationen. Zeitschrift für Chirurgie. Bd. 42. S. 201.
36. **Peuckert:** Ueber die von versprengten Nebennierenkeimen ausgehenden Geschwülste der Niere. Dissertation Leipzig 1905.
37. **Robin:** Mémoires de la société de biologie 1853.
38. **Rossing:** Die Krankheiten der Harnorgane. Lehrbuch der Chirurgie von Wullstein-Willms. Bd. 2.
39. **Rupprecht:** Zentralblatt für Gynaekologie. Bd. XIV. S. 592 ff.
40. **Sabourin:** Contribution à l'étude de la chirosse rénale. Arch. d. physiologie, Paris 1882.
41. **Schmidt:** Beitrag zur Kenntnis der Nierensarkome im Kindesalter. — Dissertation München 1904.
42. **Solms:** Ueber einen Fall von Grawitz-Tumor der rechten Niere mit multiplen Metastasen. — Dissertation München 1904.
43. **Stern:** Krankheiten der Harnorgane. — Lehrbuch der inneren Medizin von J. V. Mehring.
44. **Strübing:** Deutsches Archiv für klinische Medizin. 1888. Bd. 43. S. 613.
45. **Sturm:** Ueber Adenome der Niere. — Archiv für Heilkunde 1875.
46. **Sudeck:** Ueber die Struktur der Nebennieren-Adenome. Ihre Stellung zu den Strumae suprarenales aberratae (Grawitz). — Virchow's Archiv. Bd. 133.

47. **Sudeck:** Zur Lehre von den aberrirten Nebennierengeschwülsten in der Niere. — Virchow's Archiv. Bd. 136.
48. **Virchow**: Die krankhaften Geschwülste. Bd. I. S. 385.
49. **Weichselbaum** und **Greenish:** Das Adenom der Niere. — Wiener Med. Jahrbücher, Wien 1883.
50. **Zehbe**: Virchow's Archiv. Bd. 201.
51. **Ziegler:** Inaugural Dissertation. Freiburg 1895.

Lebenslauf.

Verfasser dieser Arbeit wurde am 19. Januar 1887 zu Rheydt (Rgb. Düsseldorf) als Sohn des Dr. med. Jacob Leeser geboren. Er besuchte die Vorschule des Städtischen Gymnasiums zu Bonn, das Städtische Gymnasium zu Bonn und bestand Ostern 1906 die Reifeprüfung am Königlichen Gymnasium zu Essen. Im Sommer-Semester 1906 bezog Verfasser die Universität München, wo er im Sommer-Semester 1908 die ärztliche Vorprüfung bestand und am 23. Mai 1911 sein Staatsexamen vollendete.

Druck von
JOSEF KROTH, BONN.